

Cistadenoma de ovario gigante en adolescente

Rubén Martín Álvarez-Solís¹ , Armando Quero-Hernández² , Vania Osorio-Rosales³ 

Autor de correspondencia: alvarezruben824@gmail.com

Fecha de recibido: 21 de enero de 2026 - Fecha de aceptado: 10 de marzo de 2026

RESUMEN

Introducción: El quiste de ovario gigante se define como el quiste mayor de 10 cm de diámetro en el examen radiológico, o cuyo tamaño sobrepase la línea umbilical. Los quistes grandes benignos y malignos son infrecuentes y ocasionan dificultad para su diagnóstico y manejo. **Objetivo:** Presentamos un caso de cistadenoma mucinoso gigante de ovario izquierdo en una paciente de 12 años, además de revisión de la literatura. **Presentación del caso:** Niña de 12 años quien acudió referida a nuestro hospital con diagnóstico de distensión abdominal y dificultad respiratoria. Se le ingresó como masa abdominal en estudio, se realizaron marcadores tumorales y ultrasonido abdominal. Se procedió con una laparotomía exploradora, encontrando como hallazgo un gran tumor abdominal dependiente de ovario de 12 kg de peso y volumen de 4997 cc. Se realizó salpingooforectomía. Se discutió el diagnóstico diferencial antes de pensar en cistadenoma de ovario gigante, confirmado por patología.

Conclusión: Las niñas y adolescentes deben realizarse exámenes físicos periódicos y visitas oportunas al médico cuando presenten síntomas sugestivos de masa pélvica y así prevenir un crecimiento desmesurado del tumor que pueda aumentar su morbimortalidad.

Palabras claves: tumor de ovario gigante, salpingooforectomía, laparotomía, quiste de ovario, tumor benigno ginecológico.

ABSTRACT

A giant ovarian cyst is defined as a cyst larger than 10 cm in diameter on radiological examination, or one whose size exceeds the umbilical line. Large benign and malignant cysts are uncommon and pose difficulties in their diagnosis and management. **Aim:** Presentation of a case of giant mucinous cystadenoma of the left ovary in a 12-year-old patient, as well as a review of the literature. **Case presentation:** A 12-year-old girl was referred to our hospital with a diagnosis of abdominal distension and respiratory difficulty. It was admitted as an abdominal mass for study, tumor markers and abdominal ultrasound were performed. An exploratory laparotomy was performed, revealing a large 12 kg abdominal tumor dependent on the ovary. weight and volume of 4997 cc. Salpingo-oophorectomy was performed. The differential diagnosis is discussed before considering giant ovarian cystadenoma, confirmed by pathology. **Conclusion:** Girls and adolescents should undergo periodic physical examinations and timely visits to the doctor when they present symptoms suggestive of a pelvic mass and thus prevent excessive growth of the tumor that could increase their morbidity and mortality.

Keywords: giant ovarian tumor, salphingo-oophorectomy, laparotomy, ovarian cyst, gynecological benign tumor.

¹ Cirujano Pediatra. Hospital Regional De Alta Especialidad Del Niño “Dr. Rodolfo Nieto Padrón”.

² Oncólogo Pediatra Adscrito Al Servicio De Oncología Pediátrica Del Hospital General “Dr. Aurelio Valdivieso”.

³ Uróloga Y Cirujana Pediatra. Hospital Regional De Alta Especialidad Del Niño “Dr. Rodolfo Nieto Padrón”.

LISTA DE ABREVIACIONES

ACE: Antígeno carcinoembrionario.

INTRODUCCIÓN

Las masas tumorales en hemiabdomen inferior son motivo frecuente de consulta en mujeres adolescentes. Los tumores de ovario constituyen la neoplasia ginecológica más frecuente durante la infancia y la adolescencia. La mayoría son benignos y los quistes de ovario son los que continuamente se diagnostican hasta en el 60% de los casos.¹

Un crecimiento de más de 2.5 cm de contenido líquido en el ovario se denomina quiste y se considera quiste gigante de ovario cuando este mide más de 10 cm o sobrepasa la cicatriz umbilical.²

Las neoplasias ováricas epiteliales son raras en las niñas. El cistoadenoma mucinoso de ovario se considera una tumoración benigna con una tasa de incidencia de 2.6/100,000 casos por año, representando menos del 1 % de los tumores infantiles.² Los tumores de ovario son más comunes en grupos de edad de 10 a 15 años.² El tipo histológico más común es el tumor de células germinales, siendo el teratoma quístico maduro el más frecuente. Los tumores epiteliales de ovario representan solo el 10-17% de estos tumores.^{3,4} La mayoría son cistadenoma, el 75% de los cuales son serosos y el 25% mucinosos.⁴

El cistadenoma mucinoso es un tumor epitelial benigno del ovario que corresponde a la clase B1 de la clasificación histológica FIGO.⁵ Su incidencia máxima ocurre entre los 30 y 50 años de edad; sin embargo, rara vez ocurren en niños y adolescentes.²

Suelen ser unilaterales (generalmente del ovario izquierdo)⁵, llegan a medir hasta 30 cm, el 76% son multiloculares y el 24% uniloculares y contienen un líquido gelatinoso pegajoso, microscópicamente están formados por el epitelio con diferenciación mucinosa columnar. Se clasifican en tumores

benignos, borderline y malignos.⁶

Dada la localización intraabdominal del ovario y el crecimiento lento de este tipo de tumores, la forma clínica de presentación más habitual es el aumento progresivo del perímetro abdominal acompañado de una tumoración abdominal palpable, como en nuestra paciente. El dolor abdominal es un síntoma poco frecuente, puede ser agudo o crónico. La torsión puede manifestarse como un dolor abdominal agudo.⁵

El diagnóstico se basa en las pruebas de imagen, en la determinación de los marcadores tumorales y en el estudio anatomopatológico.^{2,3,6} La ecografía y la TC son importantes para evaluar la ubicación, el tamaño y la metástasis del tumor.^{7,8} La ecografía suele ser la primera opción para las masas palpables del abdomen.⁸ Destaca la elevada sensibilidad de la ecografía, permitiendo una buena definición morfológica del tumor, así como su localización y extensión. Sin embargo, cuando se sospecha una tumoración maligna, debe ser realizada tomografía y resonancia magnética para definir el estadio del tumor y planificar el tratamiento más adecuado.^{7,8}

El abordaje quirúrgico de los quistes ováricos depende de la edad, el tamaño y la estructura del quiste de la paciente.^{2,3} La intervención quirúrgica debe ser lo más conservadora posible para preservar la fertilidad futura. Se puede realizar cistectomía si el quiste es único, o salpingooforectomía unilateral si el tumor es de grandes dimensiones, debiendo siempre realizarse exploración de la gónada contraria. Si el otro ovario parece normal, no se requieren ooforopexia ni biopsia.⁹

El pronóstico del cistadenoma benigno es excelente; sin embargo, es fundamental su adecuado seguimiento por el riesgo, aunque mínimo, de recidiva.¹⁰ Se ha reportado la posibilidad de recurrencia hasta 20 años después; por lo tanto, se requiere un seguimiento a largo plazo.¹¹ El seguimiento puede incluir exámenes radiológicos pélvicos, exámenes

físicos y análisis de los niveles de Ca125 y antígeno carcinoembrionario (ACE).¹² La ruptura intraoperatoria del quiste se asocia significativamente con la probabilidad de recurrencia.^{6,9,12}

El objetivo del presente artículo es la presentación de un caso de cistoadenoma mucinoso gigante de ovario izquierdo en una paciente de 12 años, además de revisión de la literatura.

REPORTE DE CASO

Paciente femenina de 12 años de edad, sin antecedentes personales de interés, presenta aumento progresivo del perímetro abdominal de seis meses de evolución, acompañado de astenia, adinamia, dificultad respiratoria que empeora con el decúbito supino, dolor abdominal difuso de leve intensidad y aumento progresivo del peso corporal. En un momento de ira, el padre la golpea en el abdomen al pensar en un probable embarazo. Posteriormente deciden acudir a valoración por médico pediatra quien ante sospecha de cardiopatía y ascitis da tratamiento con furosemida durante 20 días, sin mejoría, aumenta la dificultad respiratoria con necesidad de mantener posición de semifowler para dormir, por lo que es enviada a nuestro hospital para su valoración.

A la exploración física consciente, hidratada, coloración de mucosas y tegumentos adecuada, ruidos cardíacos regulares rítmicos sin soplos, se auscultan buena entrada y salida de aire en ambos campos pulmonares, sin estertores ni sibilancias, pero con dificultad a la inspiración, abdomen globoso, peristaltismo disminuido, no se palpan hepatoesplenomegalia, signo de la ola negativo, se palpa masa de apariencia quística central, grande, que ocupa todo el abdomen, no móvil y no dolorosa y bordes definidos, sin datos de irritación peritoneal; genitales femeninos, presentaba un estadio puberal 3 de Tanner, no había tenido la menarca y su himen era normal, extremidades sin edema, con reflejos osteotendinosos normales. Buen llenado capilar.

Su análisis de sangre con hemoglobina: 12.5 g/dl, hematocrito 36.5%, leucocitos 6,480/mm³, plaquetas 184,000/mm³,

neutrófilos segmentados 42%, eosinófilos 2%, PCR <0.5mg/dl, función renal y hepáticas normal, PCR negativa, colesterol 134.4 mg/dl, triglicéridos 89.9 mg/dl, bilirrubina total 0.6, directa 0, indirecta 0.6, AST 23.9 UI/L, ALT 18 UI/L, glucosa 80 mg/dl, creatinina 0.48 mg/dl, urea 13.4 mg/dl, sodio 141mEq/L, potasio 3.5 mEq/L, cloro 106 mEq/L. Los valores de los marcadores tumorales fueron los siguientes: Ca 125 36.4 U/ml, antígeno carcinoembrionario 0.5 ng/ml, alfafetoproteína 2.0 UI/ml

En la gasometría se reportó con leve acidosis metabólica con pH: 7.320, pCO₂ 36.2 mmHg, pO₂ mmHg 90, lactato 0.4 mmol/L, HCO₃ 18.8mEq/L.

Se realizó ultrasonido abdominal que reportó masa quística que abarca desde epigastrio hasta cavidad pélvica, con múltiples septos delgados internos, así como paredes delgadas, mide 45cm x 35 x 30 cm en sus ejes mayores, volumen 4797 cc, desplaza los órganos abdominales en sentido lateral como se muestra en la Figura 1. No se realizó tomografía axial computarizada. Por el tamaño del tumor no se realizó en forma laparoscópica, ni se tomó como opción la incisión tipo Pfannestiel. La decisión fue intervenir mediante laparotomía exploradora, por lo que se realiza incisión en línea media supra e infra umbilical encontrando una gran tumoración libre y con base ovárica gigante con componentes quísticos y sólidos que ocupan la cavidad abdominal y pélvica, dependiente de ovario izquierdo, se realiza exposición y salpingooforectomía de la misma con ligadura de vena y arteria ovárica (Figura 2). Se revisa ovario derecho y anexos y están libres de tumoración. El peso de la tumoración ovárica fue de 12 kilogramos y midió 45 cm x 35 x 30 cm en sus ejes mayores (Figura 3).

La paciente permaneció hospitalizada durante tres días postoperatorios con profilaxis antimicrobiana, tolera la vía oral de manera adecuada con controles de laboratorio postoperatorios sin alteraciones, por lo que se decide su egreso a las 72 horas.

El estudio anatomopatológico del espécimen fue cistadenoma

CASO CLÍNICO

mucinoso de ovario donde se identifica pared de quiste revestida por un epitelio cilíndrico simple con vacuolas mucinosas intracitoplasmáticas y núcleos basales sin atipia

citológica (Figura 4). Se mantiene en vigilancia por la consulta de cirugía pediátrica. Sin recidiva, metástasis u otras complicaciones.

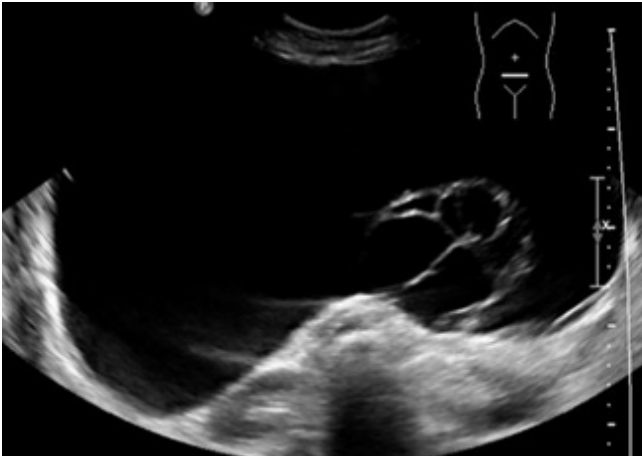


Figura 1. Ultrasonido que muestra tumoración quística con múltiples quistes y septos de pared delgada en su interior.

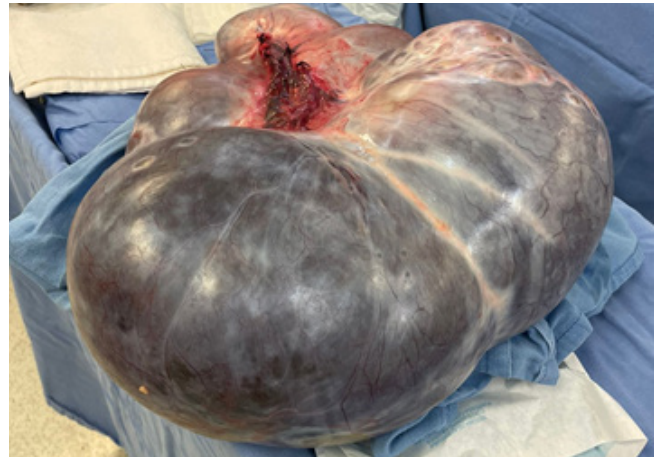


Figura 3. Resección completa del Tumor de ovario gigante. Mide 45 cm x35x30 cm en sus ejes mayores, volumen 4797 cc.

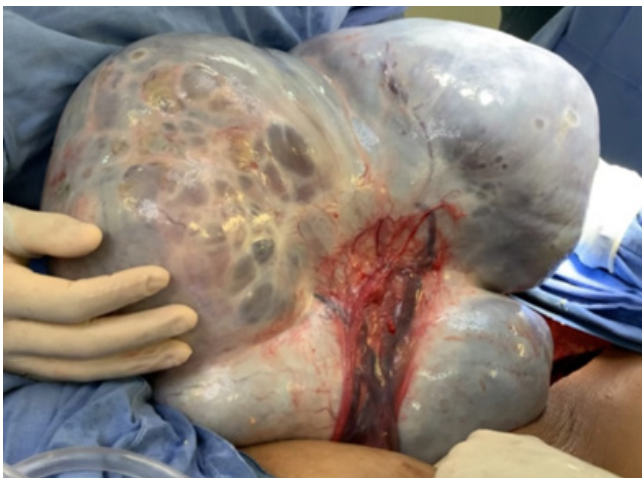

Figura 2. Cistadenoma de ovario al momento de la extracción unido a salpínge y con su pedículo vascular muy dilatado. Se aprecian múltiples septos.

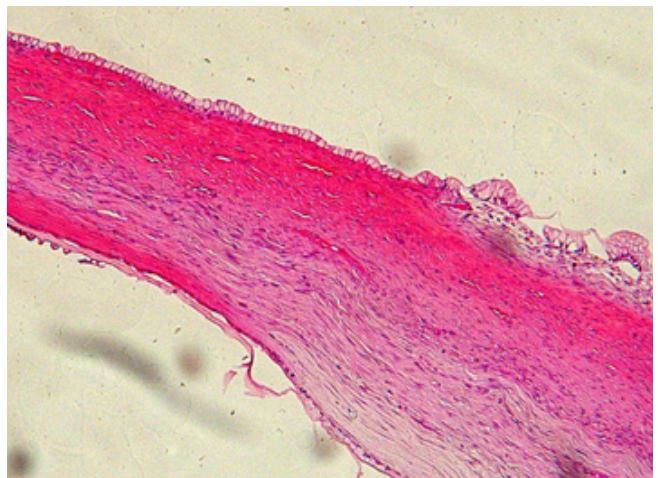


Figura 4. En los cortes histológicos se identifica pared de quiste revestida por un epitelio cilíndrico simple con vacuolas mucinosas intracitoplasmáticas y núcleos basales sin atipia citológica.

DISCUSIÓN

Los cistadenomas mucinosos son los tumores de ovario que tienen la característica común de alcanzar grandes dimensiones, de acuerdo a lo reportado en la literatura^{1,9,10}, los cuales provienen de un proceso de metaplasia del epitelio germinal de revestimiento que se caracteriza por la existencia de glándulas y quistes, cubiertos por células epiteliales, con abundante mucina que crecen libres dentro de la cavidad abdominal en donde alcanzan gran tamaño.⁹

En la actualidad no hay una uniformidad de criterios para definir masa de ovario gigante, pero muchos estudios adoptan el límite de 10 cm de diámetro.¹³ Evidencias previas indican que el diámetro mayor de 10 cm de las masas de ovario está asociado a una alta incidencia de malignidad.⁹

Además, los reportes de tumores resecaados por laparoscopia, los catalogan como grandes a partir de los 10 cm de diámetro, mientras que a los quistes que se identifican durante la etapa neonatal los clasifican como grandes a partir de los 3 cm¹⁴, otros especialistas los clasifican según el peso y fijan como límite 11.3 kg. Otro grupo de estudiosos de este ámbito los incluye a partir de más de 12 kg y algunos otros con un peso mayor de 20 kg.¹⁵ En México, aunque no asociados al embarazo, Cano y colaboradores reportaron un quiste de 52 x 40 cm y peso de 22 kg.¹⁶ Bernal reportó otro de 70 x 60 x 50 cm y peso de 30 kilos, por supuesto, en mujeres adultas.¹⁷ En nuestro caso pesó 12 kg, siendo una pequeña de 12 años, el tumor era muy grande.

Los cistadenomas son los más comunes de las neoplasias epiteliales ováricas, todos son de buen pronóstico.² Pueden aparecer a cualquier edad, aunque un gran número de casos surgen entre los 40 y 60 años, pueden presentarse en la adolescencia, como en nuestra paciente de 12 años. Suelen ser bilaterales, y a menudo, su descubrimiento es fortuito. Pueden manifestarse en forma de quiste uni o multilocular, no siempre voluminoso pero que puede alcanzar hasta 30 cm.¹³

Dentro de los motivos de consulta de los tumores de ovario en adolescentes Bo Zhan y col.⁹, reportan menstruación irregular, dolor abdominal, palpación de una masa y distensión abdominal. Nuestro paciente consultó por masa abdominal palpable y dificultad respiratoria que es un síntoma infrecuente.¹⁸

Debido a que los ovarios están ubicados profundamente en la cavidad pélvica, la detección temprana de lesiones es un desafío diagnóstico. Además, las adolescentes no aprecian bien la importancia de los exámenes físicos periódicos y no se presta suficiente atención a los síntomas relacionados con las masas ováricas.^{2,3} Por lo tanto, cuando los adolescentes buscan atención médica, la masa ya es grande.⁴ La atención médica que recibió la paciente previa a la llegada a nuestro hospital fue inadecuada al ser manejada en primer nivel de atención, por lo que se retrasó su diagnóstico haciendo crecer la masa hasta ser muy evidente el abultamiento abdominal, que incluso detonó en maltrato y violencia a la menor por parte del padre al creer que estaba embarazada.

Se reportan numerosos casos de tumores de ovario gigantes, como la tabla 1 que comparte Zhan y col.⁹ en su artículo, donde destaca la edad del paciente. Siendo muy pocos reportes en adolescentes, la mayoría mujeres adultas.

La primera evaluación en atención primaria de la paciente, previa a su ingreso, no fue la adecuada, manejándose con furosemida por probable Ascitis. Existen estudios en la literatura donde la confusión también se ha reportado.¹⁹ Afortunadamente llegó a nuestro centro donde se brindó la atención oportuna.

Se plantearon varios diagnósticos diferenciales previos a la intervención, que siempre se deben tener en cuenta antes de la cirugía, donde destacan: cistadenoma o teratoma quístico ovárico, quiste de mesenterio o epiplón “linfangioma” y una duplicación intestinal quística.^{8,20} Se evaluaron los principales marcadores diagnósticos de tumores de ovario, a saber, CA125, CA199, CEA y AFP. La elevación de la

CASO CLÍNICO

gonadotropina coriónica es indicativa de coriocarcinoma y la de alfafetoproteína de tumores de senos endodérmicos. Los tumores epiteliales se acompañan muchas veces de elevación de los niveles de Ca125⁹. Siendo el reporte de marcadores tumorales negativos previos a la cirugía, nos indica que era una tumoración benigna y lo más probable un cistadenoma de ovario.^{3,4,5}

El ultrasonido es el primer estudio radiológico usado para diagnosticar un quiste de ovario.¹¹ Para completar el abordaje se recomienda realizar marcadores tumorales, TAC y resonancia magnética.¹¹ En nuestro paciente realizamos ultrasonografía, como Khati NJ,⁷ que concluye que la principal imagen para evaluar las masas de ovario y sus anexos es la ultrasonografía, en la cual se puede realizar la identificación en aproximadamente 90% de los casos,

con este estudio fue suficiente y evitamos las radiaciones ionizantes a la paciente.^{7,11}

Según Farahani²¹ un quiste puede clasificarse como benigno si al menos tiene una característica ecográfica de una masa benigna (característica B: quiste unilocular, presencia de componentes sólidos donde el componente más grande <7 mm, presencia de sombra acústica, tumor multilocular liso con diámetro mayor <100 mm, sin flujo sanguíneo) está presente y ninguna de las características ecográficas de malignidad.²¹

Para estimar el riesgo de malignidad, se recomienda que las características ecográficas, sin niveles de CA-125, son suficientes para tener altos índices de sensibilidad, especificidad y probabilidad de que sea benigno, sin embargo, los marcadores tumorales reportados en nuestro paciente

Tabla 1. Diferencias de quistes de ovario gigantes compartido por Zhan y col.⁹

No.	First Author	Year	Age (years)	Imaging Results, Size, Weight	Primary Surgical Procedure	Pathology
1	Sanjay K Bhasin	2014	85	Ultrasound was unable to identify ovarian cysts; swelling mass measuring 32 cm in craniocaudal direction from pelvis to diaphragm; fluid density observed	Laparotomy, total excision of the cyst (975 g)	Mucinous cystadenoma
2	Eugene Vernyuy Yelika	2017	65	Large fluid-filled multilocular intra-abdominal space of right ovarian origin; coating thin; intestinal loops displaced; cyst intact (55 × 52 × 24 cm)	Laparotomy, right ovarian cystectomy	Mucinous cystadenoma
3	Sibraogo Kiemtoré	2019	25	CT scan showed unilateral cystic mass (~10 cm reported, actual size 42 cm; weight 19.7 kg)	Laparotomy, left total oophorectomy	Serous ovarian cystadenoma
4	Chipo Gwanzura	2019	48	CT scan showed a large, mostly cystic lesion occupying most of the abdomen and pelvis	Laparotomy, total abdominal hysterectomy	Mucinous cystadenoma
5	Cipta Pramana	2020	71	Ultrasound showed a large cystic lesion approximately 25 × 20 × 20 cm arising from the pelvis	Laparotomy, left salpingo-oophorectomy	Mucinous cystadenoma
6	Banwari Lal Bairwa	2020	16	CECT revealed a large multilocular cystic mass measuring 24.3 × 21.5 × 20.2 cm	Laparotomy, right adnexectomy	Mucinous ovarian cystadenoma
7	Cipta Pramana	2021	40	Contrast CT showed a well-defined multilocular cystic mass with regular margins (16 × 11.94 × 19.48 cm)	Laparotomy, left salpingo-oophorectomy	Mucinous borderline ovarian tumor
8	Miyu Tanaka	2021	54	CECT showed tumor occupying entire abdominal cavity (38 × 40 × 48 cm)	Laparotomy, removal of right adnexa	Ovarian fibroma

Summarizes several case reports on giant ovarian cysts from various authors. The table includes the patient's age, year of publication of the journal, imaging results, tumor size and weight, surgical procedures performed and histopathological results. All cases underwent laparotomy surgery procedure, none were laparoscopic. Most cases underwent salpingo-oophorectomy or adnexectomy (four cases), the others underwent cystectomy, oophorectomy and hysterectomy in one case each (7, 14–20).

fueron negativos.²² Los quistes ováricos malignos representan más del 10% de todos los quistes ováricos gigantes, y sus signos y síntomas, especialmente en las primeras etapas de la enfermedad, son ambiguos e inespecíficos, lo que requiere la exclusión de esta posibilidad en todos los casos de quistes ováricos, como lo realizamos en la paciente.²²

En la actualidad, la cirugía mínimamente invasiva se utiliza cada vez más en el tratamiento de los tumores de ovario.²³ Las tasas de recurrencia y supervivencia en pacientes que son tratadas con cirugía conservadora mínimamente invasiva parecen ser comparables a aquellas tratadas con cirugía abierta.²⁴

La cirugía laparoscópica, que puede ayudar a reseca el quiste también puede ser usada como opción para hacer el diagnóstico diferencial entre los tumores de ovario y otras masas quísticas abdominales, sobre todo, cuando la evaluación por imágenes no puede determinar el órgano de origen.^{24,25} Pero diversos autores sugieren que si existen signos de malignidad (adherencias anormales o lesión a estructuras adyacentes) el cirujano debe realizar laparotomía abierta.^{24,25} En los tumores epiteliales ováricos es aconsejable una laparotomía mediana o una incisión de Pfannestiel.²⁶ El Colegio Estadounidense de Obstetricia y Ginecología contraindica la video-laparoscopia en masas anexiales “sospechosas de malignidad”, por el riesgo de ruptura tumoral.^{1,5,7,26} En nuestro paciente por el tamaño del tumor y características por ultrasonido al no ser un quiste único realizamos laparotomía abierta mediante incisión media supra e infraumbilical, para evitar el riesgo de lesión durante la introducción del trocar y por el tamaño del tumor no consideramos realizar incisión tipo Pfannestiel por el riesgo de ruptura. En este caso realizamos salpingooforectomía sin complicaciones perioperatorias y con escaso sangrado identificando el pedículo vascular, y evitando la complicación más temible al extirpar un quiste ovárico gigante; como lo es el shock, que puede suceder por hemorragia.^{6,8,9}

El pronóstico del cistadenoma benigno es excelente, sin embargo, es fundamental su adecuado seguimiento por el

riesgo, aunque mínimo, de recidiva. Durante la consulta de continuidad con ultrasonido y marcadores tumores del paciente durante un año no ha presentado recidiva.

CONCLUSIÓN

Las adolescentes deben realizarse exámenes físicos periódicos y visitas oportunas al médico cuando presenten síntomas sugestivos de masa pélvica y así prevenir un crecimiento desmesurado del tumor aumentando la morbimortalidad. El ultrasonido y los marcadores tumorales deben realizarse para el diagnóstico de masas ováricas con diámetros ≥ 10 cm. Para la mayoría de los pacientes con tumores benignos, se puede considerar la resección laparoscópica del tumor si es pequeña o laparotomía abierta si es grande y/o multiloculada.

Consideraciones éticas

Se guardaron la confidencialidad de la paciente según las normas éticas internacionales, así como se obtuvo consentimiento informado para su publicación anónima.

Los autores declaran no tener conflictos de interés para su publicación en la revista Salud en Tabasco.

REFERENCIAS

1. Lal Bairwa B. Giant ovarian mucinous cystadenoma in an adolescent girl: a case report. *Asian Res J Gynaecol Obstet.* (2020) 4(4):23–6.
2. Dr. Kaan Sonmeza K; Turkyilmaza Z, Karabuuta R, Basakla rB. Tumores ováricos en niñas y adolescentes. *Arch Argent Pediatr* 2018;116(3): e359-e364 / e359
3. Sonmez, Kaan; Turkyilmaz Zafer; Karabulut Ramazan y Basaklar A. Can. Tumores ováricos en niñas y adolescentes. *Arch. argent. pediatr.* [online]. 2018, vol.116, n. pp.e359-e364.
4. Forteza Sáez, Mariuska, Pérez Trejo, Migdalia, García Socarrás, Débora, & Almeida Arias, Dulvis Amanda. (2017). Cistoadenoma mucinoso gigante de ovario de bajo grado de malignidad. *Revista Cubana de Obstetricia*

- y Ginecología, 43(3), 119-124
5. Cevik M, Guldur ME. An extra-large ovarian mucinous cystadenoma in a premenarchal girl and a review of the literature. *J Pediatr Adolesc Gynecol.* 2013 Feb;26(1):22-6
 6. Cowan RA, Haber EN, Faucz FR, Stratakis CA, Gomez-Lobo V. Mucinous Cystadenoma in Children and Adolescents. *J Pediatr Adolesc Gynecol.* 2017 Aug;30(4):495-498
 7. Khati NJ, Kim T, Riess J. Imaging of benign adnexal disease. *Radiol Clin North Am.* (2020) 58(2):257-73.
 8. Grigore M, Murarasu M, Himiniuc LM, Toma BF, Duma O, Popovici R. Large ovarian tumors in adolescents, a systematic review of reported cases, diagnostic findings and surgical management. *Taiwan J Obstet Gynecol.* (2021) 60(4):602-8.
 9. Zhang B, Zhang L, Meng G. Clinical analysis of 52 adolescent patients with ovarian masses ≥ 10 cm in diameter. *Journal of International Medical Research.* 2021;49(8).
 10. Fujishima A, Kumazawa Y, Togashi K, Shirasawa H, Sato W, Terada Y. A case of ovarian mucinous cystadenoma in a child that recurred 1 year after surgery. *Int J Surg Case Rep.* 2021 Jun;83:106006.
 11. Pérouxa E, Franchi-Abella S, Sainte-Croix D, Canale S, Gauthier F, Martelli H et al. Ovarian tumors in children and adolescents: a series of 41 cases. *Diagnostic and Interventional Imaging.* 2015; 96(3): 273-282
 12. How JA, Marino JL, Grover SR, Heloury Y, Sullivan M, Mellor A, et al. Surgically managed ovarian masses at the royal children's hospital, Melbourne -19 year experience. *J Pediatr Surg.* (2019) 54(9):1913-20. doi: 10.1016/j.jpedsurg.2019.05.005
 13. Albers CE, Ranjit E, Sapra A, et al.. Clinician beware, giant ovarian cysts are elusive and rare. *Cureus* 2020; 12: e6753.
 14. Jiang L, Zhao X, Han Y, Liu K, Meng X. Giant Ovarian Cysts Treated by Single-Port Laparoscopic Surgery: A Case Series. *Front Oncol.* 2021 Dec 9;11:796330. doi: 10.3389/fonc.2021.
 15. Heo SH, Kim JW, Shin SS, Jeong SI, Lim HS, Choi YD et al. Review of ovarian tumors in children and adolescents: radiologicpathologic correlation. *RadioGraphics.* 2014; 34(7): 2039-2056.
 16. Cano LH, Cano AHE, Cano AFD. Quiste de ovario de 38 kg. Reporte de un caso y revisión de la bibliografía. *Ginecol Obstet Mex* 2007; 75(8): 484-487.
 17. Bernal Martínez S, Luna Benítez I, Olivares Valencia CV, Villa Villagrana F. Quiste de ovario gigante. Informe de un caso. *Ginecol Obstet Mex* 2001; 69: 259-261.
 18. Luthra M, Kumar C. Surgical Management of Adnexal Masses in the Pediatric and Adolescent Age Group: Our Experience. *J Indian Assoc Pediatr Surg.* 2021 Sep-Oct;26(5):287-293.
 19. Yeika EV, Efe DT, Tolefac PN, Fomengia JN. Giant ovarian cyst masquerading as a massive ascites: A case report. *BMC Res Notes.* (2017) 10(1):8-11.
 20. Ritchie J, O'Mahony F, Garden A. Guideline for the management of ovarian cysts in children and adolescents. *Br Soc Paediatr Adolesc Gynaecol.* (2021):1-11.
 21. Farahani L, Datta S. Benign ovarian cysts. *Obstet Gynaecol Reprod Med.* (2016) 26(9):271-5. doi: 10.1016/j.ogrm.2016.06.003
 22. Birbas, E.; Kanavos, T.; Gkrozou, F.; Skentou, C.; Daniilidis, A.; Vatopoulou, A. Ovarian Masses in Children and Adolescents: A Review of the Literature with Emphasis on the Diagnostic Approach. *Children* 2023,
 23. Prasad I, Sinha S, Sinha U, Agarwal M. Complete Laparoscopic Ovarian Cystectomy of Giant Ovarian Serous Cystadenoma. *Cureus.* 2023 Jan 17;15(1)
 24. Sanna E, Madeddu C, Melis L, Nemolato S, Macciò A. Laparoscopic management of a giant mucinous benign ovarian mass weighing 10150 grams: A case report. *World J Clin Cases.* 2020 Aug 26;8(16):3527-3533.
 25. Song T, Sung JH. Leak-proof technique in laparoscopic surgery for large ovarian cysts. *J Obstet Gynaecol.* 2020:1-6
 26. Qin X, Chen C, Liu Y, Hua XH, Li JY, Liang MJ, Wu F. Efficacy and safety of minimally invasive laparoscopic surgery under general anesthesia for ovarian cancer. *World J Clin Cases.* 2024 Mar 26;12(9):1569-1577.