

# Cuerpo extraño en tracto gastrointestinal superior en paciente psiquiátrica. Caso clínico en hospital regional de alta especialidad, Dr. Gustavo A. Roviroso Pérez

Mariela Calva-Bautista, Carlos A. Mejía-Picasso, Mariano Aguirre-González

## RESUMEN

Femenino de 20 años, quien refiere ingesta incidental de bolígrafo, acude a consulta dos días después del evento al presentar dolor en epigastrio, inicialmente recibe manejo endoscópico y posteriormente es referida a esta unidad para continuar con manejo y tratamiento.

A los pacientes con sospecha o diagnóstico de cuerpos extraños en tracto digestivo superior se les debe practicar endoscopia, para establecer el diagnóstico y tratamiento, en caso de que la endoscopia fracase, debe recurrirse a la cirugía.

**Palabras claves:** *Endoscopia, historia clínica, bulimia*

## SUMMARY

Female, 20 years old, who reports incidental intake of ballpoint pen, comes to consultation two days after the event to present pain in epigastrium, initially receives endodermal management and later is referred to this unit to continue with management and treatment.

Patients with suspected or diagnosed foreign bodies in the upper digestive tract should be submitted to endoscopy to establish the diagnosis and treatment. If the endoscopy fails, surgery should be performed.

**Keywords:** *endoscopy, clinical history, bulimia.*

## INTRODUCCIÓN

El término de cuerpo extraño se utiliza para describir a los objetos de material inerte o no digerible, y a fragmentos alimenticios que, por sus características físicas, como tamaño, composición y forma o bien por problemas del tubo digestivo, no pueden continuar el tránsito intestinal y quedan impactadas en un sitio específico.<sup>1</sup> La ingesta de un cuerpo extraño (CE) generalmente ocurre de forma accidental. El 70-80% de los casos se presenta entre los 6 meses y los 3 años de edad.<sup>2</sup> Existe un grupo especial, que son aquellos que ingieren CE de forma voluntaria y con distinta finalidad. En este grupo, la ingestión del cuerpo extraño está asociada a una discapacidad intelectual, enfermedad mental y/o al abuso de sustancias.<sup>3</sup> Suele estar asintomático en el 50% de los casos, y el objeto acostumbra a estar estacionado en el estómago o intestino.<sup>4</sup>

Cerca del 90 % pasan sin necesidad de intervención, su urgencia, depende del escenario clínico subyacente y la naturaleza de la impactación.<sup>4,5</sup> Se requiere intervención endoscópica para objetos puntiagudos, imanes, objetos contundentes de más de 5 cm de longitud o más de 2 cm de diámetro y baterías de discos que permanecen en el estómago durante más de 24 horas.<sup>6</sup> En caso de que fracase, debe recurrirse a la cirugía.

<sup>(1)</sup> Médico residente del Hospital Regional de Alta Especialidad, Dr. Gustavo A. Roviroso Pérez, Villahermosa, Tabasco, México.

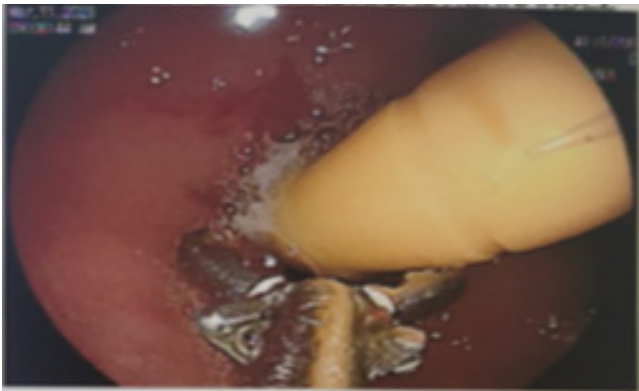
<sup>(2)</sup> Coordinador de enseñanza del Hospital Regional de Alta Especialidad, Dr. Gustavo A. Roviroso Pérez, Villahermosa, Tabasco, México.

<sup>(3)</sup> Médico de Base del Hospital Regional de Alta Especialidad, Dr. Gustavo A. Roviroso Pérez, Villahermosa, Tabasco, México.

## PRESENTACIÓN DEL CASO

Paciente femenino de 20 años que refiere antecedente de bulimia nerviosa de aproximadamente 1 año de evolución sin recibir adecuado tratamiento.

Inició padecimiento alrededor de las 4 am del 08/03/2023, al intentar provocarse el vómito con un bolígrafo, lo ingiere de forma accidental, sin sintomatología inicial, tolerando la vía oral; dos días posteriores presenta dolor en epigastrio de tipo punzante 2/10 de escala de dolor.



**Figura 1.** Visión endoscópica de cuerpo extraño en tracto digestivo superior.

Acude con médico endoscopista, el cual reporta observar cuerpo extraño en bulbo duodenal y enclavado en segunda porción del duodeno, el cual no es posible extraerlo, solo llevarlo hacia estómago (Figura 1).

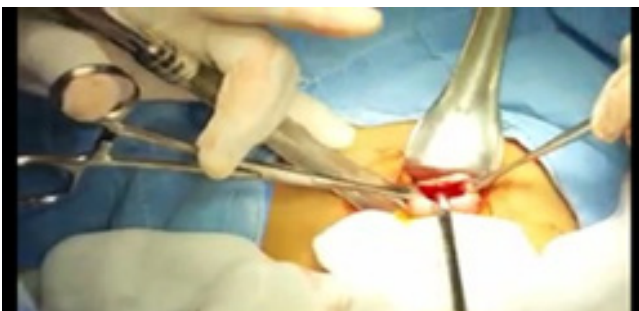Es referida a nuestra unidad, encontrándose paciente:

A la exploración física: estado de despierta, cardiopulmonar sin compromiso, abdomen sin datos de irritación peritoneal, peristaltismo presente.

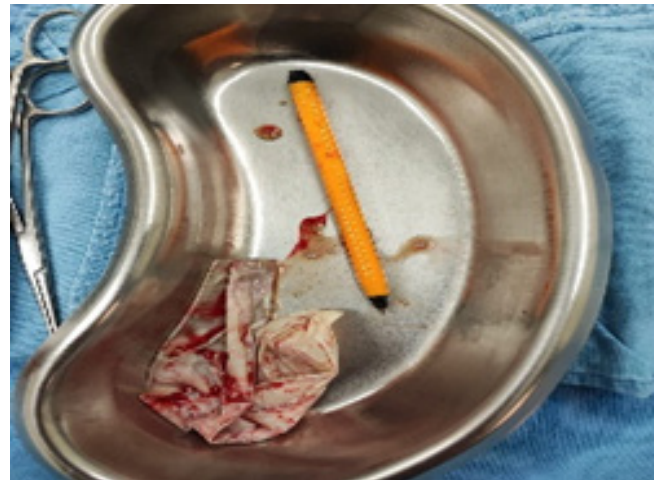Estudios de laboratorio a su ingreso:

Hb 11.8, HTO 34.9, PLT 338, Leucocitos 17, neutrófilos 69.5%.

Se realiza el día 11.03.23 extracción de cuerpo extraño encontrándose bolígrafo de aproximadamente 12 cm de largo y 0.7 cm de diámetro (Figura 2, 3).



**Figura 2.** Extracción de cuerpo extraño por cirugía.



**Figura 3.** Cuerpo extraño.

Paciente con adecuada evolución con egreso a domicilio por mejoría clínica y seguimiento por parte del servicio de psiquiatría.

## DISCUSIÓN

Se presenta el caso clínico de una paciente femenina, con antecedentes psicológicos, sin tratamiento adecuado ocasionó la ingestión de objeto extraño.

En este caso, a pesar de no presentar sintomatología, pero debido al tiempo y características del objeto aumenta riesgo de complicaciones; se aborda inicialmente mediante procedimiento endoscópico, como lo recomienda en los artículos consultados; al no ser resolutivo, se continúa con un manejo quirúrgico.

Como tratamiento integral se realiza envío al servicio de psiquiatría para dar seguimiento a padecimiento de base y posibles reincidir de conducta.

La ingestión de cuerpos extraños es poco frecuente en adultos y suele ser accidental, dentro de su abordaje debe de indagarse el tipo de cuerpo extraño, el momento de la ingestión y la presencia y tipo de síntomas persistentes para determinar el manejo más adecuado para el paciente.

Es importante hacer mención, que, para la presentación de este caso, no se usan datos sensibles.

## REFERENCIAS

1. Archivos de Medicina. [cited 2020 Dec 3]; Available from:

## CASO CLÍNICO

<https://www.archivosdemedicina.com/medicina-de-familia/cuerpos-extraos-en-vas-digestivas.pdf>

2. Palau Figueroa T, Curbelo-Peña Y, García-León N, Guixà-Gener M, Saladich-Cubero M, Vallverdú-Cartie H. Trastorno psiquiátrico asociado a una conducta reiterada de ingesta de cuerpos extraños. Pautas de manejo. Acta gastroenterológica latinoamericana. 2020 Sep 28;50(3).

3. Estómago E. “ “ Tratado [Internet]. [cited 2023 Aug 13]. Available from: [https://www.aced.org.co/wp-content/uploads/2022/03/Estomago\\_Tomo2.pdf](https://www.aced.org.co/wp-content/uploads/2022/03/Estomago_Tomo2.pdf)

4. Gregorio Sánchez Vallejo, Eisner, Madeleine A, César Augusto Cardona. Cuerpos extraños en tracto gastrointestinal asociados a trastorno mental: Reporte de caso. Revista Colombiana de Gastroenterología. 2009 Jan 3;24(1):79–85.

5. Ma T, García S, Carlos I, Esparza M, Montero R, Pacheco P, et al. Coordinación editorial: Manual de URGENCIAS 3a edición [Internet]. Available from: [https://www.urgenciasyemergen.com/wp-content/uploads/dlm\\_uploads/2018/10/Manual-de-urgencias-3ed-Bibiano.pdf](https://www.urgenciasyemergen.com/wp-content/uploads/dlm_uploads/2018/10/Manual-de-urgencias-3ed-Bibiano.pdf)

6. Villar Chávez AS, González Fernández C, Huacuja Salmón

OY, Vinageras Barroso JI. Manejo endoscópico de cuerpos extraños: reporte de casos. Endoscopia. 2014 Apr;26(2):51–5.

7. MaríaA. MRAD : manual del residente de aparato digestivo. Madrid Ene Publicidad; 2006.

8. Sosa GB, Barrios AMI. Alternativa de tratamiento quirúrgico en un caso de ingestión voluntaria de cuerpos extraños. Revista Cubana de Medicina Militar [Internet]. 2021 Apr 1 [cited 2023 Aug 14];50(2):0210991. Available from: <https://revmedmilitar.sld.cu/index.php/mil/article/view/991>

9. Ariza-Fernández JL, Úbeda-Muñoz M, Redondo-Cerezo E. Extracción endoscópica de cuerpos extraños múltiples, grandes y cortantes. Transitando los límites de la endoscopia. Gastroenterología y Hepatología. 2017 Feb;40(2):95–6.

10. Dennis Javier Castro, Hugo del Castillo, Silva O, Marcano J. Extracción Endoscópica de Cuerpo Extraño del Tracto Digestivo Superior Utilizando Sobretubo de Diseño Local. Revista GEN. 2017 Mar 7;71(1):25–7.