

# Cromosoma 2 en anillo, en una niña con talla baja y dismorfismo facial

Miriam Margot Rivera-Angles,<sup>(1)</sup> Luis Gómez-Valencia,<sup>(2)</sup> Anastasia Morales-Hernández,<sup>(3)</sup> María de los Remedios Briceno-González,<sup>(4)</sup> Ezequiel Toledo-Ocampo,<sup>(5)</sup> Ramón Miguel Cornelio-García<sup>(6)</sup>

*miriam\_angles@hotmail.com*

## RESUMEN

**Introducción.** El cromosoma 2 en anillo es una aberración cromosómica rara, de tipo estructural, caracterizada clínicamente por fallas en el crecimiento y dismorfias menores. **Caso clínico.** Femenino de 4 años de vida, producto de la primera gesta, madre de 26 años de edad sin historia médica relevante, no consanguíneos. Inició su padecimiento a los 3 años de edad, cuando la madre notó detención del crecimiento y decidió llevarla a un hospital pediátrico. Las características encontradas fueron: Peso bajo, dolicocefalia, frente estrecha con implantación baja de pelo, blefarofimosis y telecanto bilateral, pabellones auriculares de implantaciones bajas y rotados hacia atrás. El análisis citogenético de bandas GTG demostró un cromosoma 2 en anillo. **Conclusión.** El caso presentado aquí corresponde clínica y citogenéticamente a un cromosoma 2 en anillo. **Palabras claves.** *Cromosomopatía, Síndrome de cromosoma 2 en anillo, talla baja, aberración cromosómica.*

## SUMMARY

**Introduction.** Ring 2 chromosome is a rare aberration chromosomal rare characterized by growth failure and minor dysmorphic. **Case report.** 4 years old female first child of a mother of 26 with no relevant medical history and nonconsanguinity. She was born at 36 weeks, gestatin. At 3

years old her mother noticed grown retardation and consulted a pediatrician. Low weight, dolicocephaly, reduced forehead, low implantation of hair, blefarophymosis, bilateral telecanthus, low implantation of auricular pavilions with backwards rotation, were the features found. Cytogenetic analysis of bandas GTG showed a ring chromosome 2.

**Conclusion.** The case presented here fits clinical and cytogenetically to a ring 2 chromosome.

**Keywords.** *Chromosomopathy, ring 2 chromosome syndrome, Low stature, chromosomal aberration.*

## INTRODUCCIÓN

El síndrome del anillo es un síndrome inespecífico, independiente del cromosoma implicado, descrito por primera vez por Coté y cols<sup>1</sup> y que consiste en retraso de crecimiento, sin la coexistencia de malformaciones mayores; a veces con algunas malformaciones inespecíficas y con desarrollo psicomotor variable (desde ausencia de retraso mental, a retraso mental leve o moderado), que aparece sin aparente delección ni duplicación de material genético.<sup>2</sup>

El retraso mental es debido a una diversidad de factores genéticos y ambientales, constituyendo la manifestación de una disfunción cerebral que se origina durante el periodo de desarrollo, de manera que al nacer, cerca del 30% de los pacientes con retardo mental severo, son portadores de aberraciones cromosómicas diversas.<sup>2</sup>

Los cromosomas en anillo se forman debido a rompimientos

<sup>(1)</sup> Bióloga adscrita al servicio de citogenética. Hospital de Alta Especialidad del Niño "Dr. Rodolfo Nieto Padrón," Secretaría de Salud del Estado de Tabasco, México.

<sup>(2)</sup> Médico Genetista, Profesor Investigador de la Universidad Juárez Autónoma de Tabasco. Hospital de Alta Especialidad del Niño "Dr. Rodolfo Nieto Padrón," Secretaría de Salud del Estado de Tabasco, México.

<sup>(3)</sup> Química Clínica, Profesora de Genética en la Universidad del Valle, Campus, Villahermosa. Hospital de Alta Especialidad del Niño "Dr. Rodolfo Nieto Padrón," Secretaría de Salud del Estado de Tabasco, México.

<sup>(4)</sup> Bióloga adscrita al servicio de citogenética. Hospital de Alta Especialidad del Niño "Dr. Rodolfo Nieto Padrón," Secretaría de Salud del Estado de Tabasco, México.

<sup>(5)</sup> Médico Pediatra y Epidemiólogo, encargado del área editorial. Hospital de Alta Especialidad del Niño "Dr. Rodolfo Nieto Padrón," Secretaría de Salud del Estado de Tabasco, México.

<sup>(6)</sup> Médico anesthesiólogo, Jefe de Enseñanza. Hospital de Alta Especialidad del Niño "Dr. Rodolfo Nieto Padrón," Secretaría de Salud del Estado de Tabasco, México.

terminales en ambos brazos de un cromosoma seguido por fusión de los mismos. La cantidad de material genético perdido en este proceso depende del punto de ruptura y determina la severidad de los signos clínicos.<sup>3,4</sup> Otro mecanismo por el cual son formados es por disfunción de los telómeros de un cromosoma, frecuentemente observado en neoplasias y en los cuales no se observa pérdida de material genético.<sup>3,5</sup>

Este tipo de aberración cromosómica es muy rara y constituye una de las causas de malformaciones congénitas, incluso cuando no hay aparentemente pérdida de material genético. Los anillos han sido descritos para todos los cromosomas humanos e identificados por bandeado G.<sup>6</sup>

Por lo general, los pacientes con "Síndrome de anillo", independientemente del cromosoma involucrado, presentan fallas en el crecimiento pero sin la coexistencia de malformaciones mayores y a veces sin malformaciones menores; es común hallar algunas malformaciones inespecíficas, lo cual se observa con más frecuencia cuando se trata de los cromosomas de mayor tamaño. La presencia de retardo mental es variable en estos pacientes, puede ser medio o moderado, e incluso puede haber inteligencia normal<sup>3-8</sup> Hasta la fecha se han reportado alrededor de 10 casos en la literatura con anillo del cromosoma 2.<sup>8,9</sup>

El síndrome del anillo resulta interesante, ya que puede pasar desapercibido cuando la inteligencia se encuentra en límites normales; sin embargo, el diagnóstico de certeza permite encauzar adecuadamente el manejo de la talla baja como manifestación clínica más constante, así como proporcionar asesoría genética a los familiares, particularmente sobre los riesgos en la reproducción.<sup>7</sup>

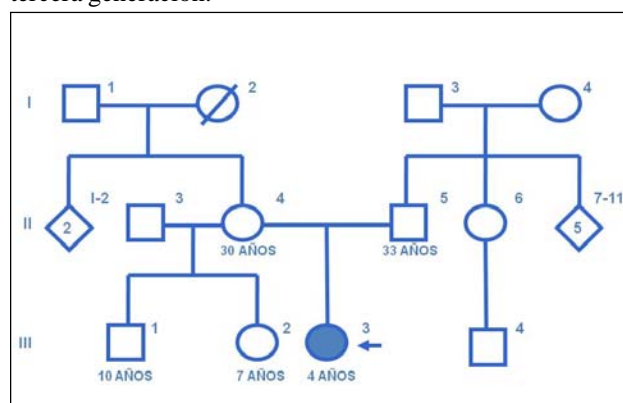
El presente trabajo tiene como objetivo dar a conocer el caso de una paciente de sexo femenino con el hallazgo citogenético de un cromosoma 2 en anillo asociado a talla baja y dismorfismo facial.

## PRESENTACIÓN DEL CASO

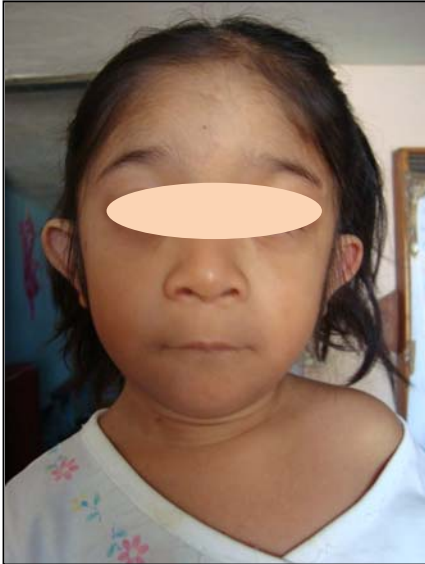Paciente femenina de 4 años de vida (propositus III-3) (Fig. 1), originaria y residente del municipio de Tenosique, Tabasco, México, producto de la primer gesta, de padres jóvenes al momento del nacimiento, él de 29 años y ella de 26 años, no consanguíneos y sin antecedentes de padecimiento similar en otros miembros de la familia. Desarrollo del embarazo de 36 semanas, obtenido por cesárea. Se desconoce somatometría al nacimiento. Inició su padecimiento a los 3 años de edad, cuando la madre notó desaceleración del crecimiento, motivo por el cual es atendida

en un centro de salud urbano y posteriormente referida al Hospital del Niño "Dr. Rodolfo Nieto Padrón" del municipio de Centro, Tabasco, México. A la exploración física: Peso: 8.500 kgr., talla 76 cm., bien conformada, en actitud libremente escogida, con pronunciación de palabras claras y coherentes, coordinación motora adecuada para su edad cronológica. Cráneo dolicocefalo, frente estrecha con implantación baja de pelo en región frontal, blefarofimosis y telecantho bilateral, hipertelorismo ocular, puente nasal aplanado, pestañas alargadas e incurvadas de manera no usual. Pabellones auriculares de implantación baja, con rotación hacia atrás, observándose una posición oblicua de los mismos, hipoplasia de hélix y pronunciamiento del antihélix en ambos pabellones auriculares, micrognatia, cuello corto (Figura 2 y 3). Los estudios de rutina consistentes en: biometría hemática, química sanguínea y examen general de orina resultaron normales. Las determinaciones de aminoácidos totales en orina de 24 horas fueron negativas, el perfil de TORCH mostró citomegalovirus positivo. Para el estudio citogenético se extrajeron 3 ml de sangre periférica para cultivo de linfocitos y análisis cromosómico por el método citado por Salamanca,<sup>10</sup> con Técnica de Bandas GTG y (resolución 1360 x 1024 pixeles) cariotipificado con el Sistema de Análisis de Imagen para Cariotipo Automatizado (Microscopio Axio Imager. A1 FL y Software IKAROS e Isis Karl Zeiss meta Systems) y la ISCN (2005)<sup>11</sup> (Fig. 4-6). Fueron analizadas un total de 100 metafases, encontrándose en cada una de ellas un cromosoma 2 en anillo. La nomenclatura cromosómica de la propositus resultó ser 46, XX, r (2) (p25q37). El cultivo de linfocitos de sangre periférica para análisis cromosómico, con técnica similar, también se realizó a la madre de la propositus (II-4) y a sus dos medios hermanos (III-1 y III-2) (Fig. 1), resultando con normalidad cromosómica en todos los casos. El padre de la afectada (II-5) no autorizó que en él se realizara el estudio citogenético (Fig. 1).

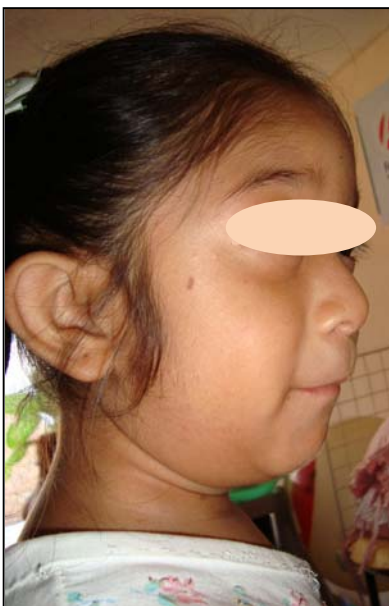**FIGURA 1.** Árbol genealógico en donde se observa a la *propositus* motivo del estudio señalada con una flecha en la tercera generación.



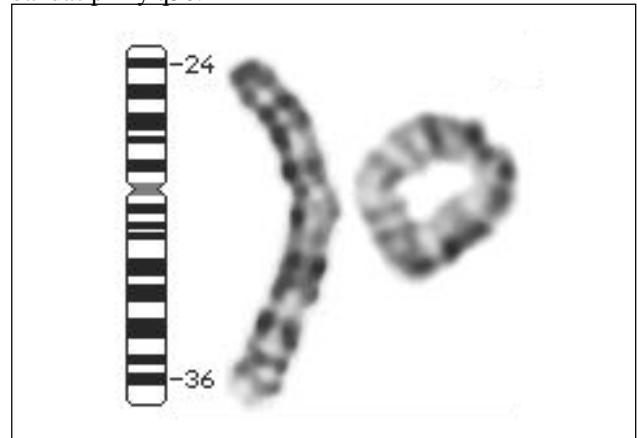
**FIGURA 2.** Obsérvese la blefarofimosis y la implantación baja de pelo en región frontal.



**FIGURA 3.** Pabellones auriculares de implantación baja, rotados hacia atrás, micrognatia y cuello corto.



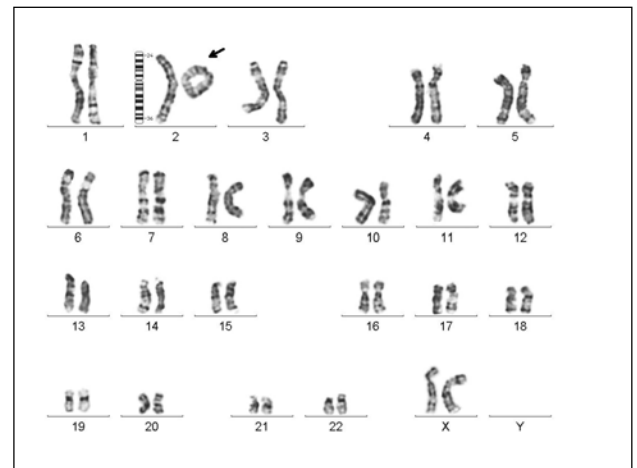
**FIGURA 4.** Cromosoma 2 en anillo conservando las bandas p24 y q36.



**FIGURA 5.** Metafase en la cual se observa el cromosoma 2 en anillo.



**FIGURA 6.** Cariograma identificando a los pares cromosómicos con el cromosoma 2 en anillo.



## DISCUSIÓN

En los últimos años se han demostrado con mayor frecuencia anomalías citogenéticas en diferentes trastornos, que van desde los procesos malignos hasta aquellos en donde el retraso mental es una complicación derivada.<sup>2</sup> Así mismo, con el mejoramiento de las técnicas de cultivos y métodos de bandedo, se han identificado el 80 % a 90 % de anomalías cromosómicas.<sup>2,12</sup>

Los cromosomas en anillo son aberraciones que pueden encontrarse como hallazgo en pacientes con talla baja, dismorfología facial e inteligencia normal, independientemente del cromosoma involucrado, tal y como lo reportaron Ceballos QJM et al.,<sup>13</sup> al describir a un paciente con mosaicismo celular, en donde coexistían líneas celulares con cromosomas 7 en anillo y líneas celulares normales, el cual cursaba con talla baja, peso y perímetro cefálico bajos y dismorfias menores, además de estar acompañado con hipoacusia, manchas hipocrómicas en la piel y retraso mental. Las principales características reportadas del cromosoma 2 en anillo son retraso en el crecimiento intrauterino (RCIU), microcefalia y falla en el crecimiento postnatal.<sup>6</sup> Dee SL et al.,<sup>6</sup> describieron el caso de una recién nacida femenina con anillo del cromosoma 2, con RCIU, microcefalia, malformaciones del corazón y características dismórficas tales como hipertelorismo, puente nasal aplanado, pliegues epicánticos bilaterales, cejas arqueadas, un philtrum grande y cuello corto.

La paciente que reportamos aquí es producto de la tercera gesta, de pretérmino, sin complicaciones neurológicas ni cardiovasculares, pero con dismorfología facial que involucra a la región frontal, las fisuras palpebrales y los pabellones auriculares.

Matalon R et al.,<sup>17</sup> reportaron una familia en donde la madre era portadora de un cromosoma 14 en anillo y había transmitido esta aberración cromosómica a dos de sus hijos; esta misma persona presentaba una translocación balanceada 14:21. La normalidad cromosómica encontrada en la mamá y los hermanos de la propositus en nuestro reporte, no descarta la transmisión de novo del cromosoma en anillo ya que el estudio no pudo ser realizado en el padre por no obtener su autorización.

Generalmente, la formación de un cromosoma en anillo involucra ruptura de ambos extremos cromosómicos, con pérdida de los extremos distales y unión posterior de los segmentos rotos para formar una estructura continua;<sup>3,4</sup> sin embargo, se han reportado estudios sobre la presencia de secuencias teloméricas en los cromosomas en anillo y han permitido demostrar que estos segmentos están conservados, lo que apoya la hipótesis de que el efecto fenotípico del anillo es debido a la inestabilidad cromosómica, al menos para la talla baja.<sup>14,15</sup> Pinto ED et al.,<sup>7</sup> describieron

el caso de una paciente en la que se observó inestabilidad cromosómica en el anillo del cromosoma 4, al encontrarse figuras heterogéneas del anillo en porcentajes diferentes: anillo único, doble, abierto y cuádruple en 50, 38, 2 y 1% de las metafases respectivamente. En el estudio presentado aquí no se observó figuras distintas a la del anillo circular del cromosoma 2 en ninguna de las 100 metafases analizadas.

En cuanto a la formación de anillos sin deleciones, mediante el proceso de fusión telómero-telómero sin pérdida de material genético, Sigurdardottir S y et al.,<sup>16</sup> reportaron a dos pacientes con un anillo completo del cromosoma 4 y 9, y sugirieron, de acuerdo al análisis con bandas G, que no hubo pérdida de material genético en los cromosomas en anillo, conclusiones que fueron confirmadas por el análisis de hibridación in situ con fluorescencia (FISH) usando sondas subteloméricas para cromosomas específicos. En la paciente de nuestro reporte el cromosoma 2 en anillo fue analizado mediante la técnica de citogenética convencional por lo que no se excluye la pérdida o conservación de material genético.

En este mismo sentido, han sido descritos dos casos por Dee SL et al.,<sup>6</sup> y Alkuraya FS et al.,<sup>18</sup> con un cromosoma 2 en anillo, en el que al parecer no presentaban deleciones con la técnica de citogenética convencional y sin embargo al ser analizados con la técnica molecular FISH, demostraron la presencia de deleciones.

Los autores del presente trabajo consideran de importancia el diagnóstico temprano de estos tipos de aberraciones cromosómicas, para que a través del asesoramiento genético se favorezca el manejo oportuno del afectado y se contribuya a la prevención de recurrencia en otros miembros de la familia.

## REFERENCIAS

1. Coté GB, Katsantoni A, Deligeorgis D. The cytogenetic and clinical implications of a ring chromosome 2. *Ann Genetic* 1981; 24:231-5.
2. Gómez VL, Rivera AMM, Morales HA, Briceño GMR. Síndrome por deleción del cromosoma 12 (12p-). Reporte de un caso. *Salud en Tabasco* 2008; 14: 759-62.
3. Borovick CL, Muller R, Demarchi AL, Topczewski A, Tabacow HLB, Santos E, et al. Characterization of a ring chromosome 22 by molecular cytogenetics. *Einstein* 2003; 1: 113-6.
4. Jorde LB, Carey JC, Bamshad MJ, White RL. *Citogenética Clínica: Bases cromosómicas de la enfermedad humana en genética Médica*. 2ª. Ed. Madrid, España; 2000, P 108-35.
5. Lacassie Y, Arriaza MI, Vargas A, Lamotta I. Ring 2 Chromosome: ten-year Follow-up Report. *Am J Med Genet* 1999; 85 (2): 117-22.
6. Dee SL, Clark AT, Willat LR, Yates W JR. A case of ring chromosome 2 with growth retardation, mild dysmorphism,

- and microdeletion of 2p detected using FISH. *J Med Genet* 2001; 38:e32.
7. Pinto ED, Ceballos QJM, Castillo LI, Canto HJ. Síndrome del anillo en una paciente con mosaico del cromosoma 4 en anillo. *Bol Med Hosp Infant Mex* 2001; 58:532-6.
  8. Kosho T, Matsushima K, Sahashi T, Mitsui N, Fukushima Y, Sobakima H, et al. Ring Syndrome - Involving chromosome 2 confirmed by FISH Analysis using chromosome specific subtelomeric probes. *Genetic counseling* 2005; 16 (1): 65-70.
  9. Gardner RJM, Sutherland GR. *Cromosoma abnormalities and genetic counselling*. 3ª. Edición. 2003. Oxford.
  10. Salamanca GF. *Técnicas citogenéticas en: Citogenética humana*. 2ª. Ed. México; 1993, p. 341-58.
  11. ISCN (2005): *An International system for Human cytogenetic Nomenclature*, Shaffer L. G, Tommerup N. (eds); S. Karger, Basel 2005.
  12. Rojas A, Pineda L, González S y cols. Anomalías cromosómicas en enfermedades hematológicas malignas. *Act Cient Venez* 2000; 51:109-14.
  13. Ceballos QJM, Pinto ED, Castillo ZI, Canto HJ. Several congenital Hipoacusia in a patient with mosaic ring chromosome 7. *Rev Biomed* 1999; 10 (4): 235-9.
  14. Park VM, Gustashaw KM, Wather TM. The presence of interstitial telomérica sequences in constitutional chromosome abnormalities. *AM J Hum Gen* 1992; 50: 914-23.
  15. Pezzolo A, Gimelli G, Cohen A, Lavaggeto A, Romano C, Fogu G, et al. Presence of telomeric and subtelomeric sequences at the fusion pints of ring chromosomes indicates that the ring syndrome is caused by ring instability. *Human Genet* 1993; 92:23-7.
  16. Sigurdardottir S, Goodman BK, Rutberg J, Thomas GH, Jabs EW, Geraghty MT. Clinical, cytogenetic and fluorescence in situ hybridization findings in two cases of "complete ring" syndrome. *Am J Med Genet* 1999; 87 (5): 384-90.
  17. Matalon R, Supple P, Wyandt H, Rosenthal IM. Transmission of ring 14 chromosome from mother to two sons. *Am J Med Genet* 1990; 36 (4): 381-5.
  18. Alkuraya FS, Kimonis VE, Holt L, Murata-Collins JL. A patient with a ring chromosome 2 and microdeletion of 2q detected using FISH: further support for "ring chromosome 2 syndrome". *Am J Genet A*. 2005; 132 (4):447-9.