

Tratamiento quirúrgico y reconstrucción mandibular en granuloma de células gigantes

Ma. Guadalupe Castillo-Camacho,¹ Jorge Elías Torres-López,² Roberto Méndez-Mena,³ Martha Patricia Vázquez-Sánchez,⁴ Crystell Guadalupe Guzmán-Priego,⁵ Juan Carlos Zapot-Martínez⁶

dr_mendez_mena@hotmail.com

RESUMEN

El granuloma central de células gigantes es una lesión benigna no odontogénica de etiología indefinida, con características clínicas y radiográficas bien conocidas. Se presenta el caso de una paciente del género femenino de 31 años de edad que asiste al servicio de cirugía maxilo facial en el "Hospital de Alta Especialidad Dr. Gustavo Adolfo Rovirosa Pérez", presentaba una lesión en el hueso mandibular izquierdo, con aumento de volumen de gran tamaño y limitaciones en la fisiología del aparato estomatognático. Se inició el protocolo de atención para el diagnóstico y tratamiento de lesiones faciales se realizan biopsias incisionales, estudios clínicos de gabinete, radiografías panorámicas y así también tomografías computarizadas. El resultado de las biopsias coincidía con las características clínica de un Granuloma Central de Células Gigante el cual fue tratado quirúrgicamente llevando a cabo un amplio curetaje y legrado óseo, rehabilitando con prótesis de titanio mandibular volviendo a la funcionalidad del complejo bucal.

Palabras Claves: *Células gigantes, granuloma, hueso mandibular tratamiento quirúrgico.*

SUMMARY

The central giant cell granuloma is a benign non-odontogenic

of undetermined etiology, clinical and radiographic features well known. A case of a female patient 31 years of age attending the maxillofacial surgery department at the "Hospital de Alta Especialidad Dr. Gustavo Adolfo Perez Rovirosa," had a wound in the left mandibular bone, with increased large volume and limitations in the physiology of the stomatognathic apparatus. Began the protocol of care for diagnosis and treatment of facial injuries incisional biopsies, clinical trials office, panoramic radiographs and CT scans well. The result of the biopsies matched the clinical features of a Giant Cell Granuloma Central which was treated surgically carried out an extensive curettage curettage and bone, titanium prosthetics rehabilitation with mandibular returning to the complex functionality of the mouth.

Keywords: *giant cell granuloma, surgical jawbone.*

INTRODUCCIÓN

El granuloma central de células gigantes (GCCG) es una lesión benigna ósea que se produce en la mandíbula y el maxilar.¹ Se encuentra en solo 7% de todos los tumores benignos de la boca y fue descrito por primera vez en 1953 por Jaffe,² quien utilizó el término granuloma reparativo de células gigantes por considerar que se trataba de un proceso reparativo local.³ En diversas publicaciones recientes se ha demostrado una cierta similitud entre estas lesiones y las descritas en tumores de células gigantes de huesos largos,

⁽¹⁾ Cirujano Oral Maxilo Facial, Sub Especialista en Cirugía Ortognática. Jefe del servicio de Cirugía Maxilo Facial del Hospital de Alta Especialidad "Dr. Gustavo Adolfo Rovirosa Pérez," Villahermosa, Tabasco, México.

⁽²⁾ Doctor en Ciencias. Coordinador del Centro de Investigación y Posgrado de la División Académica en Ciencias de la Salud. Universidad Juárez Autónoma de Tabasco, México.

⁽³⁾ Maestro en Ciencias Básicas Biomédicas. Profesor Investigador. División Académica en Ciencias de la Salud. Universidad Juárez Autónoma de Tabasco. México.

⁽⁴⁾ Maestrante en Ciencias de la Salud Pública. Coordinación de Estudios de Posgrado e Investigación. División Académica en Ciencias de la Salud. Universidad Juárez Autónoma de Tabasco. México.

⁽⁵⁾ Maestrante en Ciencias Básica Biomédicas. Coordinación de Estudios de Posgrado e Investigación. División Académica en Ciencias de la Salud. Médico Cirujano Base. Unidad de Servicios Médicos. Universidad Juárez Autónoma de Tabasco. México.

⁽⁶⁾ Médico Cirujano Pasante en Servicio Social. Centro de Investigación y Posgrado. División Académica en Ciencias de la Salud. Universidad Juárez Autónoma de Tabasco. México.

por lo que el término reparativo pasó a estar en desuso. También se ha publicado que el GCCG se ha localizado en huesos frontales, esfenoidales y tabique nasal. La Organización Mundial de la Salud la define como una lesión intraósea formada por tejido fibroso que contiene múltiples focos de hemorragia, presencia de células gigantes multinucleadas y algunas veces trabéculas de tejido óseo.³⁻⁴

El comportamiento clínico de GCCG es de una tumefacción o tumoración asintomática de crecimiento lento, progresivo e indoloro que se acompaña de destrucción ósea local, reabsorción de las raíces y el desplazamiento de los órganos dentarios.⁵ Radiográficamente se observa una zona radiolúcida, con un halo esclerótico, histológicamente está constituido por células gigantes de 5 a 20 núcleos, con estroma de tejido fibroso.⁶

Este fenómeno se presenta comúnmente en niños y adultos jóvenes, con el 75% de los casos antes de la tercera década de la vida. Las mujeres son más afectadas que los hombres en una proporción 2:1.²

Las opciones terapéuticas han variado mucho a lo largo de los años. Los tratamientos no quirúrgicos con interferón alfa (α -IFN), la calcitonina y corticosteroides han sido descritos y sus beneficios pueden ser dignos de consideración,¹ sin embargo han demostrado que su tasa de recidiva es alta y esta aumenta si el paciente es joven por lo que se sugiere control radiográfico por un periodo de 6 a 8 años en control.⁷ La cirugía es el tratamiento tradicional y el más comúnmente utilizado en la mayoría de los casos para este tipo de lesiones, puede variar desde el curetaje simple, el curetaje con criocirugía del lecho, la resección con osteotomía periférica hasta la resección con osteotomía en bloque y posterior reconstrucción del defecto,⁸ sumado a la gran importancia de ofrecer la menor tasa de recurrencia.¹ A continuación se presenta el caso de una paciente femenina de 31 años, en quien se realizó el tratamiento quirúrgico de osteotomía en bloque mandibular posteriormente se reconstruyó el defecto debido a un GCCG.

DESCRIPCIÓN DEL CASO CLÍNICO

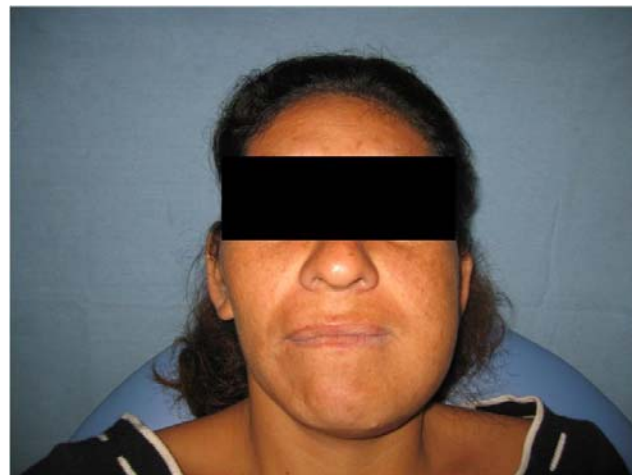Paciente femenina de 31 años de edad, la cual acude al servicio de cirugía maxilo facial del Hospital de Alta Especialidad Dr. Gustavo A. Roviroso Pérez por referir en la región mandibular izquierda un aumento de volumen de gran tamaño hipervascularizado, con mala oclusión dentaria y limitación a la función masticatoria. Al interrogatorio no se encuentran datos de importancia relevante para el padecimiento actual.

En la exploración física se observa asimetría facial con

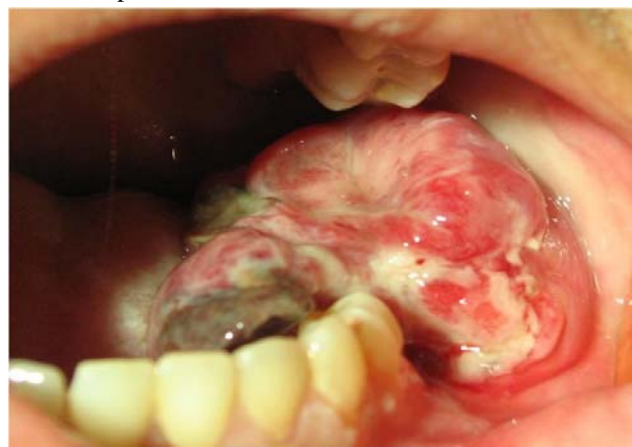desviación mandibular hacia la derecha (Fotografía 1), Intraoralmente se observa una zona eritematosa en la región del incisivo lateral inferior hacia el primer molar inferior con aumento de tamaño, involucrando el cuerpo y rama ascendente de la mandíbula (Fotografía 2).

Radiográficamente se observan una imagen radiolúcida multilocular en formas "de pompas de jabón" provocando expansión y adelgazamiento del hueso cortical con revete esclerótico y reabsorción radicular así como el tramo de fractura patológica, también se observa el desplazamiento del primer molar inferior izquierdo haciendo que se mesialice en forma horizontal debido a la gran expansión de la lesión, así también el desplazamiento de la segunda y tercera molar inferior, los cuales quedaron atrapados dentro del GCCG (Fotografía 3).

Fotografía 1. Paciente referido al servicio de Cirugía Maxilo Facial. Se observa gran aumento de volumen en la región mandibular izquierda y asimetría facial generalizada.

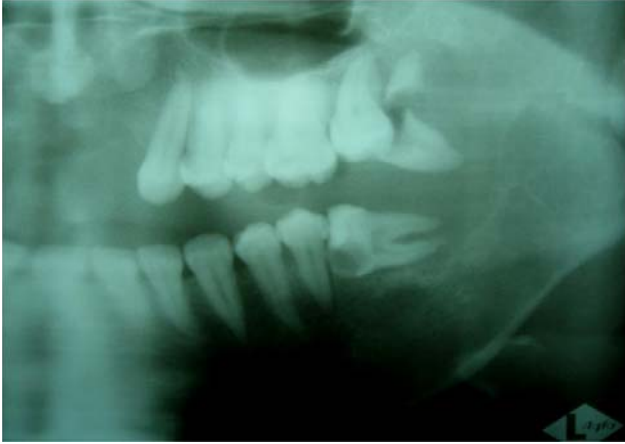

Fotografía 2. Aumento de volumen intraoral de 15 cm de diámetro aproximadamente, indoloro.



CASO CLÍNICO

Fotografía 3. Radiografía panorámica inicial donde se aprecia la radiotransparencia en la zona de los incisivos inferiores hacia molares y el desplazamiento de la raíces de los órganos dentarios 37, 38.



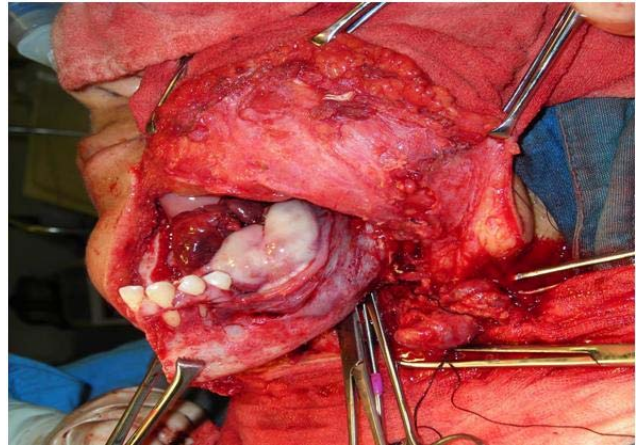
En la Tomografía Axial Computarizada anteroposterior se observa la presencia de una imagen radiolúcida maxilar derecha, bien delimitada, unilocular, de 10 cm que ocupaba del incisivo lateral inferior izquierdo 32 hasta el primer molar inferior izquierdo 36, con ruptura de hueso cortical.

Se decide realizar biopsia incisional bajo anestesia local Lidocaína 1:100,000 y se envía al servicio de patología para su estudio. El reporte histopatológico coincide con el primer diagnóstico: Granuloma Central de Células Gigantes, posteriormente se procedió a solicitar estudios de gabinete, donde los resultados obtenidos estaban dentro los niveles normales para iniciar el tratamiento quirúrgico; se solicita protocolo de embolización con gelfoam de 300 a 500 MC para inhibir la nutrición sanguínea, posteriormente a las 48 hrs se realiza la osteotomía en bloque, encontrando una lesión con menores dimensiones y de menor vascularización.

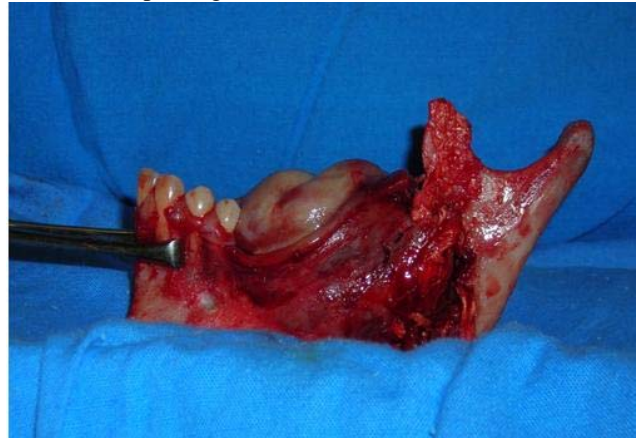Se realizó la incisión quirúrgica bajo anestesia general con un abordaje lineal sobre el fondo de saco vestibular con una extensión del incisivo central inferior izquierdo hacia la zona de los molares inferiores izquierdos, en donde se encuentra la cortical vestibular perforada, se realiza la remoción completa de la lesión, posteriormente se realiza curetaje del lecho quirúrgico (Fotografía 4,5).

Se reconstruye el proceso mandibular con la placa de reconstrucción dinámica con cóndilo de titanio anguladas a 95 grados con orificios de compresión dinámica, para tornillos de 4.5 y 6.5 mm de diámetro condílea el cual rehabilita y devuelve la anatomía facial del paciente (Fotografía 6).

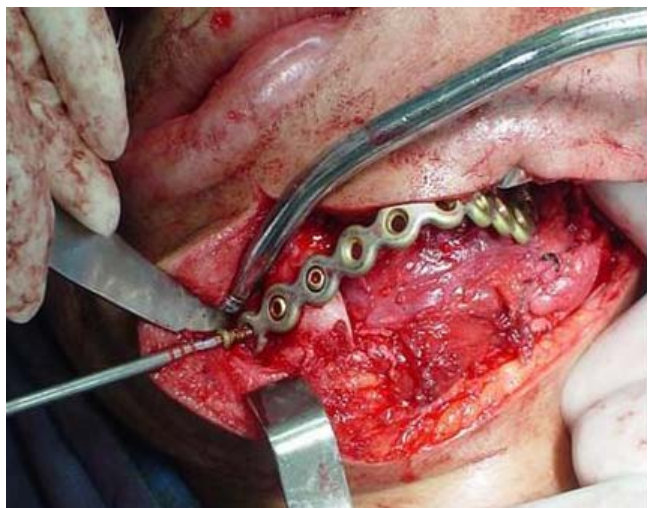
Fotografía 4. Osteotomía en bloque del Granuloma Central de Células Gigantes en la región mandibular izquierda.



Fotografía 5. Hueso mandibular extirpado dado sus condiciones patológicas.

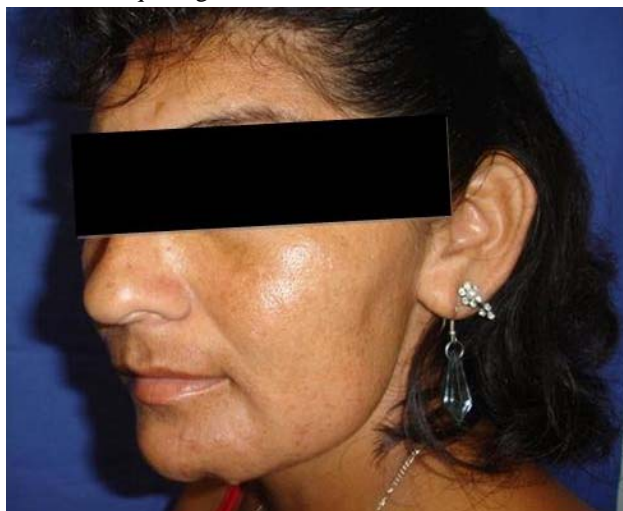

Fotografía 6. Colocación y fijación rígida de la placa de reconstrucción dinámica con cóndilo con tornillos 4.5 y 6.5 mm de diámetro condílear.



Se reposiciona colgajos, se suturan por planos y se medica con doble esquema de antibióticos. Se realiza control posoperatorios a los 15 días en donde no se observan datos de infección, ni dehiscencia de la herida quirúrgica. En el seguimiento de control de la paciente a los 3, 6, 12 meses, clínica y radiográficamente se encuentra total cicatrización y en completa línea de oclusión en la zona no intervenida (Fotografía 7).

Fotografía 7. Imagen Final posterior a los 3 meses del tratamiento quirúrgico.



DISCUSIÓN

El GCCG es una lesión benigna de los huesos maxilares que se presenta con mayor frecuencia en las mujeres entre la segunda y tercera década de la vida(1), su etiología no es tan bien definida incluso algunos autores la definen como idiopática, su diagnóstico se basa principalmente en el grado de afectación que puedan presentar estas lesiones y el tiempo en el cual aparecieron las primeras manifestaciones tales como parestesia, entumecimiento, aumento de volumen y en algunos casos dolor orofacial.^{1,9,10}

Durante muchos años se han planteado diversos tratamientos para esta patología bucal, entre los que destacan el uso de medicamentos tales como interferón alfa, el cual ha comprobado tener un efecto farmacológico antiangiogénico el cual permiten destruir los vasos sanguíneos inmaduros recién formados en el granuloma, provocando la depleción de nutrientes y oxígeno a las células tumorales e inhibiendo así el crecimiento del tumor, así también el uso de esteroides y de la calcitonina inhibiendo así la acción osteoclástica de la lesión.¹¹ Sin embargo también se ha demostrado que los tratamientos con la calcitonina no se obtienen resultados

favorables en el manejo de este tipo de lesiones.¹² Únal y cols (2006)¹³ describieron que el uso del interferón alfa y la calcitonina en lesiones pequeñas han tenido excelentes resultados con la remisión total a un año de tratamiento. Shirani y cols (2011)⁷ mencionan la importancia del tamaño de la lesión, ya que en lesiones de gran tamaño sintomáticas, el curetaje quirúrgico resulta ser ineficaz, ya que la gran destrucción ósea y por las zonas anatómicas que están involucradas causan dificultad para poder realizar el curetaje quirúrgico y esto conlleva a que exista la posibilidad de no erradicar por completo la lesión y aumentar la incidencia de recidiva. Con esto se establece que en el caso de los GCCG que son agresivos y extensos el tratamiento quirúrgico de osteotomía en bloque es el indicado y más seguro en los pacientes con el que se aseguran la satisfacción y la mejora en la calidad de vida.^{6-8,14,15}

CONCLUSIÓN

El tratamiento del GCCG va estar relacionado a las condiciones que los pacientes presenten, en estos influyen la edad, el tamaño de la lesión, zonas anatómicas involucradas, tiempos de evolución y así también el costo del tratamiento. Sumado a esto también es importante mencionar que el uso del tratamiento farmacológico antes referido sumado al tratamiento quirúrgico tal sea el curetaje o la osteotomía en bloque es la mejor opción dado las condiciones que se presenten dando un excelente resultado en el manejo de estas lesiones.

REFERENCIAS

1. Tosco P, Tanteri G, Iaquina C, Fasolis M, Rocca F, Sid B, et al. Surgical treatment and reconstruction for central giant cell granuloma of the jaws: A review of 18 cases. *Journal of Cranio-Maxillofacial Surgery*. 2009;37(7):380-7.
2. Theologie-Lygidakis N, Telona P, Michail-Strantzia C, Iatrou I. Treatment of central giant-cell granulomas of the jaws in children: Conservative or radical surgical approach. *Journal of Cranio-Maxillofacial Surgery*. 2011;39(8):639-44.
3. Fernández Ferro M, Fernández Sanromán J, Costas López A, Sandoval Gutiérrez J, López de Sánchez A. Tratamiento quirúrgico del granuloma central de células gigantes: estudio y seguimiento de 10 casos. Revisión de la literatura. *Revista Española de Cirugía Oral y Maxilofacial*. 2011;33:1-8.
4. Chaîne A, Pitak-Arnnop P, Hivelin M, Dhanuthai K, Bertrand J-C, Bertolus C. Postoperative complications of fibular free flaps in mandibular reconstruction: an analysis of 25 consecutive cases. *Oral Surgery, Oral Medicine, Oral Pathology, Oral Radiology, and Endodontology*.

2009;108(4):488-95.

5. Cohen MA. Management of a huge central giant cell granuloma of the maxilla. *Journal of Oral and Maxillofacial Surgery*. 1988;46(6):509-13.

6. Orhan E, Erol S, Deren O, Sevin A, Ekici Ö, Erdoğan B. Idiopathic bilateral central giant cell reparative granuloma of jaws: A case report and literature review. *International Journal of Pediatric Otorhinolaryngology*. 2010;74(5):547-52.

7. Shirani G, Abbasi AJ, Mohebbi SZ, Shirinbak I. Management of a locally invasive Central Giant Cell Granuloma (CGCG) of mandible: Report of an extraordinary large case. *Journal of Cranio-Maxillofacial Surgery*. 2011;39(7):530-3.

8. Troulis MJ, Williams WB, Kaban LB. Staged protocol for resection, skeletal reconstruction, and oral rehabilitation of children with jaw tumors. *Journal of Oral and Maxillofacial Surgery*. 2004;62(3):335-43.

9. Vuillemin T, Raveh J, Sutter F. Mandibular reconstruction with the THORP condylar prosthesis after hemimandibulectomy. *Journal of Cranio-Maxillofacial Surgery*. 1989;17(2):78-87.

10. Schütz P, El-Bassuoni KH, Munish J, Hamed HH, Padwa BL. Aggressive Central Giant Cell Granuloma of the Mandible. *Journal of Oral and Maxillofacial Surgery*. 2010;68(10):2537-44.

11. Venturin JS, Shintaku WH, Shigeta Y, Ogawa T, Le B, Clark GT. Temporomandibular Joint Condylar Abnormality: Evaluation, Treatment Planning, and Surgical Approach. *Journal of Oral and Maxillofacial Surgery*. 2010;68(5):1189-96.

12. Allon DM, Anavi Y, Calderon S. Central giant cell lesion of the jaw: Nonsurgical treatment with calcitonin nasal spray. *Oral Surgery, Oral Medicine, Oral Pathology, Oral Radiology, and Endodontology*. 2009;107(6):811-8.

13. Ünal M, Karabacak T, Vayso?lu Y, Ba??? HE, Pata YS, Akba? Y. Central giant cell reparative granuloma of the mandible caused by a molar tooth extraction: Special reference to the maneuver of drilling the surgical field. *International Journal of Pediatric Otorhinolaryngology*. 2006;70(4):745-8.

14. Lee H, Ercoli C, Fantuzzo JJ, Giroto JA, Coniglio JU, Palermo M. Oral rehabilitation of a 12-year-old patient diagnosed with a central giant cell granuloma using a fibula graft and an implant-supported prosthesis: A clinical report. *The Journal of Prosthetic Dentistry*. 2008;99(4):257-62.

15. Kinoshita Y, Kobayashi M, Hidaka T, Ikada Y. Reconstruction of mandibular continuity defects in dogs using poly (l-lactide) mesh and autogenic particulate cancellous bone and marrow: Preliminary report. *Journal of Oral and Maxillofacial Surgery*. 1997;55(7):718-23.